



Περιλήψεις

Κατάλυση αρρυθμικού υποστρώματος με χαρτογράφηση και κατάλυση των όψιμων δυναμικών σε ασθενή με ισχαιμική μυοκαρδιοπάθεια και εμμένουσα μονόμορφη κοιλιακή ταχυκαρδία

Γ. Σταυρόπουλος, Σ. Παρασκευαΐδης, Σ. Δήμου, Δ. Σοφιανός, Χ. Καρβούνης

Α΄ Καρδιολογική Κλινική ΑΠΘ, ΠΓΝΘ ΑΧΕΠΑ

Σκοπός

Η θεραπεία εμμένουσας μονόμορφης κοιλιακής ταχυκαρδίας με τρισδιάστατη ηλεκτροανατομική χαρτογράφηση του αρρυθμικού υποστρώματος με πραγματοποίηση ενδοκαρδιακού χάρτη απεικόνισης της περιοχής όψιμων δυναμικών και εφαρμογή βλαβών υψίσυχνου ρεύματος στην περιοχή αυτή με στόχο την πλήρη εξάλειψη των όψιμων δυναμικών και μη προκλησιμότητα καμίας ταχυκαρδίας με προγραμματισμένη βηματοδότηση.

Υλικό και Μέθοδος

60χρονος άνδρας ασθενής με ιστορικό ισχαιμικής μυοκαρδιοπάθειας (παλαιό πρόσθιο έμφραγμα μυοκαρδίου, CABG 2006, EF = 30%), και εμφύτευση απινιδωτή για δευτερογενή πρόληψη, εισήχθη λόγω επεισοδίου εμμένουσας μονόμορφης κοιλιακής ταχυκαρδίας μορφολογίας RBBB, μετάπτωση στην V6, κατώτερο άξονα. Ο ασθενής εισήχθη στο Εργαστήριο Ηλεκτροφυσιολογίας. Χρησιμοποιήθηκε το σύστημα NAVX velocity Saint Jude Medical, τετραπολικός καθετήρας στην κορυφή της δεξιάς κοιλίας, δεκαπολικός στον στεφανιαίο κόλπο και ο ψυχόμενου άκρου καθετήρας κατάλυσης Therapy Cool Flex Saint Jude Medical. Στην αρχή της επέμβασης με προγραμματισμένη βηματοδότηση από την κορυφή της δεξιάς κοιλίας και 2 έκτακτα προκλήθηκε εμμένουσα κοιλιακή ταχυκαρδία όμοια με την κλινική.

Ακολούθως πραγματοποιήθηκε τρισδιάστατος ενδοκαρδιακός ηλεκτροανατομικός χάρτης υψηλής πυκνότητας της αριστεράς κοιλίας που αποκάλυψε εκτεταμένη ουλή στο κατώτερο πλάγιο τοίχωμα. Η χαρτογράφηση υποστρώματος πραγματοποιήθηκε **επί φλεβοκομβικού ρυθμού** (ως βαθειά ουλή ορίζεται περιοχή με δυναμικό <5 mV, ενδιάμεση ζώνη = μεταξύ 0,5 και 1,5 mV και ως υγιές μυοκάρδιο >1,5 mV). Στην εν λόγω περιοχή καταγράφηκαν από τον καθετήρα κατάλυσης και χαμηλά κατακερματισμένα δυναμικά εμφανιζόμενα μετά το τέλος του συμπλέγματος QRS (όψιμα δυναμικά). Για αυτό το λόγο πραγματοποιήθηκε και **χάρτης όψιμων δυναμικών** (χάρτης χρονικής ενεργοποίησης (activation map) που σε κάθε συστολή συγκρίνει χρονικά το τελικό σήμα κάθε τοπικού δυναμικού με το σύμπλεγμα QRS και κωδικοποιώντας το σε χάρτη χρωματικής κλίμακας). Εμφανίστηκε περιοχή όψιμων δυναμικών στο βασικό πλάγιο τοίχωμα εντός της ουλής 2x2 cm², εντός της οποίας εφαρμόστηκαν βλάβες 43° C, 35 W. Επιπλέον βλάβες χορηγήθηκαν και στο πρόσθιο τμήμα της ουλής σε περιοχή με κατακερματισμένα δυναμικά.

Καμία ταχυκαρδία δεν ήταν προκλητή σε προγραμματισμένη βηματοδότηση από την κορυφή της δεξιάς κοιλίας με τρία έκτακτα μετά την κατάλυση. Έως τώρα ο ασθενής παραμένει ασυμπτωματικός και ελεύθερος από επεισόδια κοιλιακής ταχυκαρδίας.

Συζήτηση

Η παρουσία εμμένουσας μονόμορφης κοιλιακής ταχυκαρδίας, όψιμα μετά από έμφραγμα μυοκαρδίου συσχετίζεται με αυξημένη θνητότητα. Η εμφύτευση απινιδωτή ελαττώνει την ολική θνητότητα αλλά οι πολλαπλές εκφορτίσεις συνδέονται με χαμηλή ποιότητα ζωής και αυξημένη θνητότητα. Η κατάλυση και ιδιαίτερα η μέθοδος της εξάλειψης του αρρυθμικού υποστρώματος είναι πολύ αποτελεσματική στην αποτροπή των εκφορτίσεων και των επεισοδίων ηλεκτρικής θύελλας. Η χαρτογράφηση και εξάλειψη των όψιμων δυναμικών, που επιτρέπει μια εντοπισμένη και ποσοτική εκτίμηση του αρρυθμικού υποστρώματος, ιδιαίτερα αν συνδυάζεται με μη προκλησιμότητα της ταχυκαρδίας, σχετίζεται με σημαντική ελάττωση των υποτροπών κοιλιακής ταχυκαρδίας και ηλεκτρικής θύελλας και των απότοκων εκφορτίσεων του απινιδωτή.

Ηλεκτρική θύελλα σε ασθενή με σύνδρομο μακρού QT μετά από διακοπή της θεραπείας με β-αποκλειστή

Κωνσταντίνος Πολυμερόπουλος, Αδάμ Τσαουσίδης, Αλεξία Σταυράτη, Ιωάννης Ζαρίφης

Καρδιολογικό Τμήμα, ΓΝΘ «Γ. Παπανικολάου»

Παρουσιάζεται η περίπτωση νεαρής ασθενούς με Σύνδρομο Μακρού QT (LQT-2) η οποία έφερε διαφλέβιο απινιδωτή (ICD) για δευτερογενή πρόληψη και προσήλθε με ηλεκτρική θύελλα μετά από τη διακοπή της αγωγής με β-αποκλειστή. Μετά την οξεία αντιμετώπιση, η ασθενής ξεκίνησε εκ νέου την αγωγή β-αποκλειστή και παραμένει ασυμπτωματική έκτοτε. Η παρούσα αναφορά εστιάζεται στη σημασία της χορήγησης β-αποκλειστή στη θεραπεία του συνδρόμου LQT, με τη γνωστή δράση στη μείωση της διασπορά της επαναπόλωσης των καρδιακών κυττάρων. Στη συγκεκριμένη περίπτωση, η «μη-συμμόρφωση» στη φαρμακευτική αγωγή με β-αποκλειστή ήταν η αιτία που πυροδότησε την ηλεκτρική θύελλα.

Ασθενείς με παροξυσμική κολπική μαρμαρυγή και σύνθετο αρρυθμικό υπόστρωμα

Ε. Χριστοφοράτου, Χ. Βασιλόπουλος, Π. Ιωαννίδης

Τμήμα Καρδιακής Ηλεκτροφυσιολογίας & Βηματοδότησης, Βιοκλινική Αθηνών

Παρουσιάζουμε περιστατικά 2 ανδρών με συμπτωματική παροξυσμική κολπική μαρμαρυγή, 65 ετών και 74 ετών, ανθεκτική στη φαρμακευτική αγωγή, που οδηγούνται στο Ηλεκτροφυσιολογικό Εργαστήριο για διενέργεια κατάλυσης με χρήση RF ενέργειας. Οι τεχνικές και θεραπευτικές προκλήσεις αναδεικνύουν ένα σύμπλοκο αρρυθμικό υπόστρωμα που αποκαλύπτει λεπτομέρειες για την παθοφυσιολογία και κατ' επέκταση τη θεραπεία της κολπικής μαρμαρυγής.

Δυσλειτουργία βηματοδότη;

Κ. Παραβολιδάκης, Δ. Βαρβαρούσης, Δ. Τσουκαλάς, Ι. Στεργιούλη

Β΄ Καρδιολογικό Τμήμα, ΠΓΝ Νικαίας-Πειραιά «Άγιος Παντελεήμων»

Η εμφύτευση των καρδιακών συσκευών (βηματοδότες, απινιδωτές), αρχής γενομένης από τα μέσα του περασμένου αιώνα παρουσιάζει συνεχή αυξητική τάση συνεπεία της διεύρυνσης των ενδείξεων αφενός, αλλά και της σταδιακής αύξησης της επιβίωσης τόσο των καρδιολογικών ασθενών αλλά και στο γενικό πληθυσμό.

Οι βηματοδότες έχουν εξελιχθεί από απλές συσκευές για την αντιμετώπιση της συμπτωματικής βραδυκαρδίας σε πολύπλοκες συσκευές με δυνατότητα προγραμματισμού. Η κατανόηση των βασικών αρχών της λειτουργίας των συσκευών και της διαχείρισής τους είναι απαραίτητη για τη βέλτιστη δυνατόν απόδοσή τους.

Σταδιακά με την εξέλιξη της τεχνολογίας σύνθετες λειτουργίες και αλγόριθμοι έχουν ενσωματωθεί στα σύγχρονα βηματοδοτικά συστήματα, με σκοπό την προσαρμογή της λειτουργίας τους στις εκάστοτε ανάγκες των ασθενών με βασικό κριτήριο την υποκείμενη αιτία βηματοδότησης. Ενδεικτικά χρήσιμοι αλγόριθμοι ελαχιστοποίησης της κοιλιακής βηματοδότησης (minimizing ventricular pacing) απαντώνται στα σύγχρονα συστήματα. Επίσης λειτουργίες για αποφυγή απρόσφορης αναστολής της κοιλιακής βηματοδότησης (cross-talk), όπως και μετατροπής του τρόπου βηματοδότησης (mode switch), σε περίπτωση ταχυαρρυθμιών προβλέπονται από τους κατασκευαστές των σύγχρονων βηματοδοτών.

Παρότι η δυνατότητα χρησιμοποίησης των σύγχρονων αλγόριθμων και λειτουργιών συνιστά ανεπιφύλακτα πρόοδο, πρέπει να επισημανθεί η συχνά παρατηρούμενη σύγχυση στην ερμηνεία των ηλεκτροκαρδιογραφημάτων και εσφαλμένα διάγνωση δυσλειτουργίας των βηματοδοτών.

Αρρυθμίες σε σύμπλοκες συγγενείς καρδιοπάθειες. Επέμβαση κατάλυσης κολπικού πτερυγισμού σε ασθενή με μετάθεση μεγάλων αγγείων και ιστορικό επέμβασης MUSTARD

Δημοσθένης Αβραμίδης¹, Ιωάννης Παπαγιάννης¹, Κωνσταντίνος Κάππος²

¹Παιδοκαρδιολογική Κλινική και Κλινική Συγγενών Καρδιοπαθειών Ενηλίκων, Νοσοκομείο Μητέρα, ²Α΄ Καρδιολογική Κλινική, Νοσοκομείο «Ο Ευαγγελισμός»

Εισαγωγή

Ασθενείς με μετάθεση μεγάλων αγγείων που έχουν υποβληθεί σε επέμβαση κολπικής αντιμετάθεσης (Mustard/Senning) παρουσιάζουν μία σειρά όψιμων επιπλοκών όπως καρδιακή ανεπάρκεια της συστηματικής δεξιάς κοιλίας, διαφυγές από ελλείμματα των εμβλωμάτων, διαταραχές της αγωγής στο επίπεδο του φλεβοκόμβου ή του κολποκοιλιακού κόμβου, κολπικές ή κοιλιακές αρρυθμίες και αιφνίδιο καρδιακό θάνατο.

Οι κολπικές αρρυθμίες επενεισόδου είναι οι περισσότερο συνήθεις και σε βάθος 20ετίας μπορεί να φθάσουν μέχρι 27%. Συγκριτικά με τους ασθενείς χωρίς συγγενή καρδιοπάθεια είναι λιγότερο αιμοδυναμικά ανεκτές λόγω της μείωσης του προφορτίου (ιδιαίτερα αν συνυπάρχει στένωση

των κοιλοκοιλικών αναστομώνσεων), της ανεπαρκούς συστηματικής δεξιάς κοιλίας και της πιθανής ταχείας κολποκοιλιακής αγωγής που μπορεί να οδηγήσει σε εκφυλισμό σε κοιλιακή ταχυκαρδία-μαρμαρυγή.

Για τον λόγο αυτό η κατάλυση κολπικών αρρυθμιών επενεισόδου είναι πρωταρχικής σημασίας ιδίως αν η φαρμακευτική θεραπεία δεν μπορεί να ελέγξει τα επεισόδια ή οι ανεπιθύμητες δράσεις της αντιαρρυθμικής αγωγής δεν είναι καλά ανεκτές από τους ασθενείς.

Παρουσίαση περιστατικού

Παρουσιάζουμε ασθενή ηλικίας 50 ετών με μετάθεση των μεγάλων αγγείων και μεσοκοιλιακή επικοινωνία, ο οποίος έχει υποβληθεί σε 2 προηγούμενες χειρουργικές επεμβάσεις: α) κολπική διαφραγματεκτομή (εγχείρηση Blalock - Hanlon) και περίδεση πνευμονικής αρτηρίας, η οποία έγινε σε ηλικία περίπου 2 ετών και στη συνέχεια β) σε εγχείρηση Mustard και σύγκλιση μεσοκοιλιακής επικοινωνίας. Ο ασθενής παρουσίαζε από την αρχή σοβαρή πνευμονική υπέρταση. Ο ασθενής εμφάνισε υποτροπιάζουσες ταχυκαρδίες επενεισόδου τύπου κολπικού πτερυγισμού και για το λόγο αυτό υποβλήθηκε σε επέμβαση κατάλυσης σε άλλο κέντρο, αλλά λόγω υποτροπής της ταχυκαρδίας ετέθη σε αγωγή με αμιωδαρόνη, μεξιλετίνη και β-αποκλειστές με ελλιπή έλεγχο των αρρυθμικών επεισοδίων και μείωση της ικανότητας για άσκηση. Στον ασθενή εμφυτεύτηκε μόνιμος διαστιακός απινιδωτής, λόγω χαμηλού κλάσματος εξωθήσεως και κινδύνου κοιλιακών αρρυθμιών. Ο ασθενής προσήλθε για επαναληπτική απόπειρα κατάλυσης προ διενέργειας επέμβασης κατάλυσης του δεματίου του HIS και μόνιμης κοιλιακής βηματοδότησης.

Αρχικά διενεργήθηκε αριστερό - δεξιός καθετηριασμός και ακολούθησε πλήρης ηλεκτροφυσιολογική μελέτη με χρήση του συστήματος EnSite Precision™ Cardiac Mapping System | St. Jude Medical. Μετά την λεπτομερή απεικόνιση της ανατομίας των αιμοδυναμικών μετρήσεων και των ηλεκτροφυσιολογικών χαρακτηριστικών της κολπικής αρρυθμίας (Voltage map, LAT map, PPI map) ακολούθησε κατάλυση από την υποπνευμονική και συστηματική πλευρά του δεξιού κόλπου με αποτέλεσμα την επιτυχή διακοπή της κολπικής αρρυθμίας χωρίς δυνατότητα πρόκλησης της με ταχεία κολπική βηματοδότηση ή χρήση έκτοπων κολπικών ερεθισμάτων.

Συμπέρασμα

Οι κολπικές αρρυθμίες στην ειδική ομάδα ασθενών με συγγενείς καρδιοπάθειες αποτελούν μείζον πρόβλημα και απαιτούν ειδική αντιμετώπιση με συνδυασμό απεικονιστικών τεχνικών και γνώση των ιδιαιτεροτήτων της σύμπλοκης ανατομίας. Η χρήση σύγχρονων μεθόδων ηλεκτροανατομικής χαρτογράφησης σε συνδυασμό με τις κλασικές μεθόδους ακτινοσκόπησης καθώς και η χρήση ειδικών καθετήρων έχει αυξήσει τα ποσοστά επιτυχίας και συνακόλουθα επιμηκύνει το προσδόκιμο επιβίωσης.

Ασθενής με χειρουργηθείσα μεσοκοιλιακή επικοινωνία προ ετών και ταχυκαρδία στενών συμπλεγμάτων

Σωκράτης Παστρωμάς

Επιμελητής Α΄, Τμήμα Ηλεκτροφυσιολογίας και Βηματοδότησης, Ερρίκος Ντυνάν Hospital Center

Γυναίκα 43 ετών είχε υποβληθεί προ 20ετίας σε χειρουργική σύγκλιση μεσοκοιλιακής επικοινωνίας δευτερογενούς τύπου (secundum). Έκτοτε ήταν ασυμπτωματική με φυσιολογικές διαστάσεις καρδιακών κοιλοτήτων και φυσιολογικό κλάσμα εξώθησης αριστερής κοιλίας. Η ασθενής δεν είχε συνοδά νοσήματα και δεν λάμβανε συστηματικά φαρμακευτική αγωγή. Από δύο μηνών εμφάνισε εμμένουσα μη ρυθμική ταχυκαρδία στενών συμπλεγμάτων με συχνότητα στο ΗΚΓ ~140 bpm.

Η ασθενής οδηγήθηκε στο Ηλεκτροφυσιολογικό Εργαστήριο όπου έγινε ηλεκτροφυσιολογική μελέτη και χαρτογράφηση της ταχυκαρδίας με σύστημα ηλεκτροανατομικής χαρτογράφησης υψηλής πυκνότητας (high density mapping). Στη συνέχεια έγινε επιτυχής κατάλυση της ταχυκαρδίας και αποκατάσταση του φλεβοκομβικού ρυθμού. Θα παρουσιαστούν η διαφορική διάγνωση της ταχυκαρδίας και τα ηλεκτροφυσιολογικά χαρακτηριστικά της καθώς και η κλινική συσχέτιση με τη μεσοκοιλιακή επικοινωνία.

A. Κωστοπούλου και συν.

Εργαστήριο Ηλεκτροφυσιολογίας, Ωνάσειο Καρδιοχειρουργικό Κέντρο

Περιστατικό 1

16χρόνος έφηβος με συγκοπτικό επεισόδιο. Διαγιγνώσκεται σύνδρομο βραχέος qt και ακολουθεί εμφύτευση απινιδωτή. Λίγους μήνες μετά επενεργεί κάτι με απρόσφορες απινιδώσεις. Επίδειξη καταγραφών απινιδωτή και συζήτηση περί των διαθεσίμων αλγορίθμων για την αντιμετώπισή τους.

Περιστατικό 2

Νεαρή 36 ετών με συγκοπτικά επεισόδια, θετικό ιστορικό αιφνίδιου θανάτου και γενετική διάγνωση λαμινοπάθειας με απινιδωτή. Προσήλθε με απρόσφορες απινιδώσεις υπό σοταλόλη. Στο ιστορικό της: Πολλαπλές επεμβάσεις, κατάλυση λόγω υπερκοιλιακών ταχυκαρδιών και δυσανεξία σε πολλαπλά αντιαρρυθμικά. Συζήτηση καταγραφών και αντιμετώπιση.

Έμφραγμα μυοκαρδίου προσθίου τοιχώματος (STEMI) σε ασθενή με ιδιοπαθή θρομβοπενική πορφύρα

Νικόλαος Ιακωβής, Ιωάννης Σκουλαρίγκης

Καρδιολογική Κλινική, Πανεπιστημιακό Γενικό Νοσοκομείο Λάρισας

Άρρεν ασθενής 53 ετών, με θετικό οικογενειακό ιστορικό στεφανιαίας νόσου, κάπνισμα και υπερλιπιδαιμία άνευ αγωγής, νοσηλεύτηκε σε Περιφερειακό Νοσοκομείο λόγω εμφράγματος μυοκαρδίου χωρίς ανάσπαση του ST διαστήματος (non-STEMI). Εκεί πρωτοδιαγνώσθηκε θρομβοπενία (PLTs \pm 50.000) και σακχαρώδης διαβήτης (HbA_{1c} >11). Αντιμετωπίστηκε συντηρητικά με μονή αντιαιμοπεταλιακή αγωγή (PLTs μέχρι \pm 33.000) ενώ την 5η ημέρα νοσηλείας, εμφάνισε έμφραγμα μυοκαρδίου με ανάσπαση του ST διαστήματος προσθίου τοιχώματος (STEMI) και διακομίστηκε στην κλινική μας για πρωτογενή αντιμετώπιση.

Κατά την εισαγωγή στην Κλινική μας, επιβεβαιώθηκε η θρομβοπενία (PLTs ~50.000) και τέθηκε από τους αιματολόγους η διάγνωση της ιδιοπαθούς θρομβοπενικής πορφύρας, όπου και συστάθηκε αρχικά η χορήγηση iv γ-σφαιρίνης για 3 ημέρες. Στον στεφανιογραφικό έλεγχο που ακολούθησε διαπιστώθηκε ολική απόφραξη πρόσθιου κατιόντα κλάδου (επιπλέον νόσος διαγωνίου και δεξιάς) και αποφασίστηκε η διενέργεια αγγειοπλαστικής «διάσωσης» του πρόσθιου κατιόντα κλάδου της αριστερής στεφανιαίας αρτηρίας. Λόγω της θρομβοπενίας, πραγματοποιήθηκε αρχική διάνοιξη με απλό μπαλόνι και στη συνέχεια πολλαπλές διατάσεις με φαρμακοεκλυτικό μπαλόνι (drug eluting balloon) (εν αναμονή εξέλιξης αριθμού αιμοπεταλίων) ενώ δεν τοποθετήθηκε ενδοπρόθεση (stent). Ο ασθενής, ενώ αρχικά τέθηκε σε διπλή αντιαιμοπεταλιακή αγωγή (Salospir 80 mg - Clopidogrel 75 mg) και είχε καθημερινό εργαστηριακό αιματολογικό έλεγχο, στη συνέχεια, όταν ο αριθμός των αιμοπεταλίων εμφάνισε σημαντική πτώση (<30.000) έλαβε μονή αντιαιμοπεταλιακή αγωγή (Clopidogrel). Ο ασθενής αν και παρέμεινε ασυμπτωματικός και αιμοδυναμικά σταθερός από καρδιολογικής πλευράς, εμφάνισε μεγάλη διακύμανση στις τιμές των αιμοπεταλίων με αποτέλεσμα αφενός μεν την τροποποίηση και ενίσχυση της θρομβοπενικής αγωγής, αφετέρου δε τη μεταφορά του στην αιματολογική κλινική για περαιτέρω παρακολούθηση και αντιμετώπιση.

Το ερώτημα μας από αυτό το περιστατικό είναι ο τρόπος αντιμετώπισης του έχοντας υπόψη την απουσία οδηγιών στα επίσημα guidelines.

Πολυαγγειακή αγγειοπλαστική σοβαρά ασβεστωμένων στενώσεων στεφανιαίων αρτηριών με διάφορες τεχνικές

Κ. Σάσσαλος, Γ. Τριάντης, Ι. Στεφανίδης, Θ. Ρούτουλας, Ι. Καντζής, Ν. Καρανικόλας, Δ. Σιώνης

Αιμοδυναμικό Τμήμα, ΓΝΑ Σισμανόγλειο - Α. Φλέμιγκ

Ασθενής, άνδρας 68 ετών με ιστορικό σπινθάγχης προσπάθειας και πολλαπλούς παράγοντες κινδύνου, προσήλθε για στεφανιογραφικό έλεγχο. Διεγνώσθη στεφανιαία νόσος τριών αγγείων με σοβαρά ασβεστωμένες στενώσεις.

Συνεστήθη χειρουργική αντιμετώπιση την οποία δεν απεδέχθη ο ασθενής και αποφασίσθηκε η διενέργεια αγγειοπλαστικής.

Στον ίδιο χρόνο έγινε αγγειοπλαστική στον πρόσθιο κατιόντα και στον 2ο διαγώνιο κλάδο (βλάβες σε διχασμό) με τεχνική mini crush. Ακολούθησε αγγειοπλαστική σε σοβαρά αβεστωμένη στένωση της περισπωμένης αρτηρίας. Μετά παρέλευση επτά ημερών έγινε αγγειοπλαστική σε σοβαρά αβεστωμένη στένωση στο 1ο τριτημόριο της δεξιάς στεφανιαίας αρτηρίας με χρήση περιστροφικής αθηρεκτομής (rotablator).

Στην παρούσα παρουσίαση περιγράφονται οι τεχνικές που ακολουθήθηκαν για τη διεκπεραίωση της πολυαγγειακής αυτής αγγειοπλαστικής, σε σοβαρά αβεστωμένες στενώσεις, με ιδιαίτερη μνεία στη χρήση της περιστροφικής αθηρεκτομής.

Διαδερμικές παρεμβάσεις στεφανιαίων αρτηριών σε ασθενείς με θρομβοπενία

Σταύρος Τζώρτζης, Αθανάσιος Τρίκας

Καρδιολογική Κλινική, ΓΝΑ «Η Ελπίς»

Παρουσιάζουμε δύο περιπτώσεις ενδιαφερόντων περιστατικών με θρομβοπενία, για τα οποία υπήρξε η ανάγκη διαδερμικής αντιμετώπισης στενώσεων των στεφανιαίων αγγείων.

Το πρώτο περιστατικό αφορά ασθενή με ασταθή στηθάγχη και μετρίου βαθμού θρομβοπενία λόγω χρόνιας μυελομονοκυτταρικής αναιμίας, ενώ το δεύτερο περιστατικό ασθενή με NSTEMI και σοβαρού βαθμού θρομβοπενία λόγω κίρρωσης από μη αλκοολική στεατοηπατίτιδα.

Και για τα δύο περιστατικά παρουσιάζουμε τους προβληματισμούς και την αντιμετώπισή τους, καθώς σχετικά βιβλιογραφικά δεδομένα.

Εμφύτευση stent μετά από οξύ έμφραγμα του μυοκαρδίου σε επαρχιακό νοσοκομείο

Κ. Μπούκν¹, Ε. Σακκαλή², Ι. Στεργιούλη¹, Κ. Ασαριώτης¹, Ν. Γούλας¹, Α. Κωτσάκης¹

¹ΓΝΝ «Άγιος Παντελεήμων», ²ΕΑΝΠ «Μεταξά»

Άνδρας ασθενής, 50 ετών, καπνιστής διακομίστηκε από επαρχιακό Νοσοκομείο λόγω οξέως εμφράγματος του μυοκαρδίου προσθίου τοιχώματος. Ο ασθενής είχε ήδη θρομβολυθεί στο πρώτο Νοσοκομείο εντός 60 min από την έναρξη του πόνου. Κατά την προσέλευση του στα ΕΙ του Νοσοκομείου μας ήταν πλέον ασυμπτωματικός, αιμοδυναμικά σταθερός, ενώ το ΗΚΓ παρουσίαζε εικόνα ουλής στο πρόσθιο τοίχωμα χωρίς παραμένουσες ανασπάσεις. Οδηγήθηκε άμεσα στο Αιμοδυναμικό Εργαστήριο όπου διαπιστώθηκε: πρόσθιος κατιόντας με σοβαρή στένωση (90%) στη μεσότητα και ροή TIMI III. Επιπλέον, το στόμιο του προσθίου κατιόντα παρουσίαζε μέτριας βαρύτητας στένωση η οποία εκτείνονταν και στο άπω τμήμα του στελέχους. Τα λοιπά αγγεία δεν παρουσίαζαν αποφρακτικές βλάβες. Καταρχήν αντιμετωπίστηκε επιτυχώς (με εμφύτευση ενός stent Resolute 2,75/22 mm) η βλάβη στη μεσότητα του προσθίου κατιόντα. Κατόπιν απεικονίστηκε με οπτική συνεκτική τομογραφία (OCT) το στέλεχος και ο εγγύς πρόσθιος κατιόντας. Διαπιστώθηκε εκτενής ρήξη στο άπω τμήμα του στελέχους με ευμεγέθη θρόμβο η οποία αντιμετωπίστηκε επιτυχώς με την εμφύτευση ενός 2ου stent (Resolute 3,5/24 mm). Ακολούθησε νέα απεικόνιση με OCT που επιβεβαίωσε την καλή έκπτυξη και εναπόθεση του stent στο στέλεχος.

Οξεία στεφανιαία σύνδρομα και αγγειοπλαστική σε έκτοπα στεφανιαία αγγεία

Ε. Κουτουλάκης, Σ. Φλώρος, Χ. Γκίνος, Ι. Καραμήτρος, Ε. Φράγκος, Ο. Καραϊσκού, Χ. Μπελογιαννέας, Δ. Καλπάκος

Καρδιολογική Κλινική, 401 ΓΣΝΑ, Αιμοδυναμικό Εργαστήριο

Οι ανωμαλίες έκφυσης και πορείας των στεφανιαίων αγγείων αναφέρονται στη βιβλιογραφία σε ποσοστό 0,6-1,3%.

Καλοήθεις τύποι:

- α) Έκφυση LCX από δεξιό κόλπο Valsalva -0,42%.
- β) Ξεχωριστά στόμια LCX και LAD από αριστερό κόλπο Valsalva -0,35%.
- γ) Έκτοπη RCA πάνω από δεξιό κόλπο Valsalva -0,31%.
- δ) Απουσία LCX (υπερεπικρατούσα RCA) -0,06%.
- ε) Στεφανιαία αρτηριοφλεβώδης επικοινωνία -0,09%.

Δυσνητικά υψηλού κινδύνου:

- α) Έκφυση της RCA από αριστερό κόλπο Valsalva
- β) Μονήρης στεφανιαία αρτηρία

Περιγράφουμε την περίπτωση ασθενούς που προσήλθε με εικόνα NSTEMI, με ΗΚΓφικές μεταβολές πλαγίου τοιχώματος (πτώση ST) και εντός λίγων ωρών, ενώ είχε υφεθεί ο θωρακικός πόνος, εμφάνισε κοιλιακή μαρμαρυγή. Πρόκειται για άνδρα 63 ετών, καπνιστή, με θετικό οικογενειακό ιστορικό στεφανιαίας νόσου.

Εργαστηριακά:

Κρεατινίνη 0,77 mg/dl, Hb 13,5 g/dl, MCV 78,1 fl, MCH 26 pg, PLT 275 K/μl, Glu: 94 mg/dl, ΑΠ: 90/55 mm Hg, hscTnl: 1,88 → 10,9 → 8,06 ng/ml (+>0,01), proBNP: 1775 pg/ml.

Η στεφανιογραφία αποκάλυψε απόφραξη περισπωμένης με ανώμαλη έκφυση από δεξιό κόλπο Valsalva, με χωριστό στόμιο και ακολούθησε αγγειοπλαστική.

Οξύ κατώτερο έμφραγμα μυοκαρδίου συνεπεία οξέος αορτικού διαχωριστικού ανευρύσματος

Κωνσταντίνος Λαμπρόπουλος, Ιωάννης Αντωνέλλης

Αιμοδυναμικό Τμήμα, Καρδιολογική Κλινική, ΓΝΑ Ευαγγελισμός

Παρουσιάζεται η περίπτωση γυναίκας 70 ετών η οποία προσήλθε στα ΤΕΠ του Νοσοκομείου αιτιώμενη οπισθοστερνικό άλγος έναρξης εντός 120 λεπτών. Από το ατομικό αναμνηστικό αναφέρεται αρτηριακή υπέρταση, κάπνισμα και δυσλιπιδαιμία χωρίς να λαμβάνει όμως φαρμακευτική αγωγή. Το ΗΚΓ ανέδειξε ανάσπαση του ST διαστήματος στις κατώτερες απαγωγές και συμμετοχή της δεξιάς κοιλίας. Από το λοιπό εργαστηριακό έλεγχο παρατηρήθηκαν αυξημένες τιμές χοληστερόλης και τριγλυκερίδιων καθώς και σημαντική αύξηση της τροπονίνης. Διαθωρακικό υπερηχο-

γράφημα δεν διηνεργήθη στα ΤΕΠ συνεπεία της βαριάς κλινικής εικόνας και της αιμοδυναμικής επιβάρυνσης του ασθενούς λόγω της συμμετοχής της δεξιάς κοιλίας.

Η ασθενής και οι συγγενείς ενημερώθηκαν και συνεστήθη στεφανιογραφία και πρωτογενή αγγειοπλαστική στο ένοχο αγγείο. Η ασθενής υποβλήθηκε σε στεφανιογραφία η οποία ανέδειξε βλάβες όχι τόσο σημαντικές για την κλινική εικόνα και έτσι αποφασίσθηκε λόγω του συνεχιζόμενου έντονου άλγους να γίνει αορτογραφία. Στην αορτογραφία ανεδείχθη μεγάλος αορτικός διαχωρισμός από την ανιούσα αορτή μέχρι τις λαγόνιες αρτηρίες.

Η ασθενής στη συνέχεια χειρουργήθηκε με καλή τελική έκβαση.

Τα οξεία αορτικά σύνδρομα αποτελούν απειλητική για τη ζωή παθολογία και περιλαμβάνουν το αορτικό τοιχωματικό αιμάτωμα, τον αορτικό διαχωρισμό και το αορτικό διατιτραίνον έλκος.

Η απόφαση για χειρουργείο εξαρτάται από την κλινική κατάσταση και την εντόπιση.

Έτσι και σύμφωνα με τις κατευθυντήριες οδηγίες για την αντιμετώπιση του αορτικού διαχωρισμού συνιστάται άμεσο χειρουργείο σε τύπο Α και φαρμακευτική θεραπεία σε τύπο Β ή τοποθέτηση ενδαρτηριακού νάρθηκα TEVAR, εφόσον είναι ανεπίπλεκτο.

Πρωτογενής αγγειοπλαστική σε αγγείο με ανευρυσματική διάταση

Χρήστος Μαντής¹, Σωτήριος Πατσιλινάκος²

¹Ειδικευόμενος Καρδιολόγος, Κωνσταντοπούλειο Γενικό Νοσοκομείο, Καρδιολογική Κλινική,
²Συντονιστής Διευθυντής, Κωνσταντοπούλειο Γενικό Νοσοκομείο, Καρδιολογική Κλινική

Ασθενής 60 ετών, άνδρας, ενεργός καπνιστής χωρίς προηγούμενο γνωστό ιατρικό ιστορικό. Προσήλθε στο τμήμα επειγόντων αιτιώμενος προκάρδιο άλγος με αντανάκλαση στον αριστερό ώμο και βραχίονα. Από το ΗΚΓ διαπιστώθηκαν ανασπάσεις του S-T στις απαγωγές του κατωτέρου τοιχώματος (II, III, AVF) και κατασπάσεις στις απαγωγές V1-V2. Ακολούθησε φόρτιση με αντιαιμοπεταλιακά φάρμακα και άμεση μεταφορά του ασθενούς στο αιμοδυναμικό εργαστήριο. Κατά το στεφανιογραφικό έλεγχο διαπιστώθηκε ολική απόφραξη στο πρώτο τριτημόριο της δεξιάς στεφανιαίας αρτηρίας με παρουσία μεγάλης ποσότητας θρόμβου. Έγιναν πολλαπλές διαστολές με μπαλόνι, μηχανική και χειροκίνητη αναρρόφηση του θρόμβου καθώς και ενδοστεφανιαία έγχυση αναστολέων IIb/IIIa με επιτευχθείσα όμως ροή κατά TIMI 0-1.

Εξαφάνιση θρόμβου στεφανιαίων μετά από ενδοφλέβια χορήγηση ανταγωνιστών GP IIb/IIIa και ηπαρίνης ακολουθούμενη από απρόσμενα αποτελέσματα στη Γενική Αίματος

Αθανάσιος Καρτάλης, Σταμάτιος Βουγαζιανός, Στέφανος Γαρουφαλής,
Νικόλαος Σμυρνιούδης

Καρδιολογική Κλινική, ΓΝ Χίου «Σκυλίτσειο»

Ασθενής 74 ετών με ατομικό ιστορικό ΣΔ τύπου 2, δυσλιπιδαιμίας και ετερόζυγης μεσογεικής αναιμίας, προσήλθε στα επείγοντα λόγω ενοχλημάτων στηθαγχικού τύπου εκλυόμενα στην προσπάθεια, από πενθημέρου. Ο ασθενής υπεβλήθη σε δοκιμασία κοπώσεως, κατά τη διάρκεια της οποίας παρουσιάστηκαν ηλεκτροκαρδιογραφικές αλλαγές και στηθαγχικό ενόχλημα. Λόγω των

μεταβολών στο ΗΚΓ, ο ασθενής οδηγήθηκε στο Αιμοδυναμικό Εργαστήριο. Ο στεφανιογραφικός έλεγχος με μηριαία προσπέλαση ανέδειξε εγγύς στένωση 90% της RCA και παρουσία θρόμβου εντός του αγγείου. Αποφασίστηκε προετοιμασία με ενδοφλέβια χορήγηση Τιροφιμπάνης, υποδόρια ηπαρίνης χαμηλού μοριακού βάρους, από του στόματος λήψη κλοπιδογρέλης - ασπιρίνης και προσπάθεια αγγειοπλαστικής σε 24 ώρες, με δεδομένο ότι ασθενής παρέμενε κλινικά σταθερός. Την επομένη κατά την τοποθέτηση του καθετήρα στη δεξιά στεφανιαία παρατηρήθηκε σπασμός ο οποίος λύθηκε μετά τη χορήγηση νιτρογλυκερίνης. Κατά τη σκιαγράφιση διαπιστώθηκε η απουσία θρόμβου. Ακολούθησε επιτυχής αγγειοπλαστική της βλάβης με τοποθέτηση DES stent 3.0/15 και αποκατάσταση της ροής του αγγείου σε TIMI III. Την επόμενη ημέρα ο ασθενής παρέμεινε κλινικά σταθερός, αλλά μια δυσάρεστη έκπληξη στη Γενική Αίματος ανέστειλε το εξιτήριό του.

Αυτόματος διαχωρισμός και υφολική απόφραξη της δεξιάς στεφανιαίας αρτηρίας

Κατσαρός Φώτης, Καστάνης Παναγιώτης, Τσελεγκίδη Μαρίνη, Κανακάκης Ιωάννης

Αιμοδυναμικό Τμήμα Θεραπευτικής Κλινικής Πανεπιστημίου Αθηνών, ΓΝ «Αλεξάνδρα»

Άνδρας ηλικίας 38 ετών, καπνιστής με ιστορικό αρτηριακής υπέρτασης και υπερλιπιδαιμίας υπό αγωγή, με γνωστό ιστορικό στεφανιαίας νόσου (προ έτους κατώτερο έμφραγμα μυοκαρδίου με ακόλουθη πρωτογενή αγγειοπλαστική στη δεξιά στεφανιαία αρτηρία), διακομίσθηκε στο νοσοκομείο μας λόγω επεισοδίων οπισθοστερνικού άλγους από 4ημέρου, που εμφανίζονταν και σε ηρεμία, είχαν επέκταση στη ράχη και υφίονταν αυτόματα μετά από έως και 30 λεπτά.

Το ΗΚΓ κατά την προσέλευσή του ανέδειξε κύματα q και αρνητικά T στις απαγωγές II, III, aVF καθώς και οξυκόρυφα T στις V1-V4.

Ο εργαστηριακός έλεγχος έδειξε αύξηση της τροπονίνης (674 pg/ml). GRACE score 57.

Ο υπερηχοκαρδιογραφικός έλεγχος έδειξε αριστερή κοιλία φυσιολογικών διαστάσεων με υποκινησία βασικού και μέσου μεσοκοιλιακού διαφράγματος και μέσου βασικού κατώτερου τοιχώματος με επηρεασμένη συστολική λειτουργία (EF = 45%) καθώς και μετρίου βαθμού ανεπάρκεια της μιτροειδούς βαλβίδας και μικρού βαθμού ανεπάρκεια τριγλώχινας βαλβίδας.

Ο ασθενής αφού έλαβε την κατάλληλη αγωγή φόρτισης οδηγήθηκε στο Αιμοδυναμικό Εργαστήριο. Ο στεφανιογραφικός έλεγχος ανέδειξε εικόνα αυτόματου διαχωρισμού στο μέσο τμήμα του προσθίου κατιόντα και υφολική απόφραξη της δεξιάς στεφανιαίας αρτηρίας στο μέσο τμήμα της με εικόνα διαχωρισμού περιφερικότερα καθώς και στένωση 80% στην έκφυση του οπισθοπλάγιου κλάδου.

Ακολουθεί συζήτηση για τον τρόπο διερεύνησης και αντιμετώπισης παρόμοιων περιστατικών.

Δ. Πλατογιάννης και συν.

Καρδιολογική Κλινική, ΓΝ Τρικάλων

M.B 52 ετών (Bifurcation PCI σε υψηλό αθηρωματικό φορτίο και φορτίο ασβεστίου με δυσμενή κατηγοριοποίηση κατά Medina).

Ασθενής άρρεν 52 ετών με ατομικό αναμνηστικό πιθανού ιδιοπαθούς πλήρους ΚΚΑ σε ηλι-

κία 37 ετών (φέρει DDDR), κατάχρησης καπνού (40 ργ) προσέρχεται προς διαγνωστική PCA στα πλαίσια θετικού SPECT (16% ισχαιμία LV) με κατανομή LAD το οποίο πραγματοποιήθηκε λόγω περιγραφόμενης warm up angina από 7μήνου (U/S καρδιάς διατηρημένο EF, δίχως τμηματικές υποκινησίες).

Η PCA αναδεικνύει culprit lesion σε διχασμό του LAD με τον D1 με έντονα επασβεστωμένη βλάβη τόσο σε D1 όσο και σε LAD (Medina 1,1,1 Classification of the lesion).

Πραγματοποιείται “reverse TAP” με αρχική διάνοιξη του D1 λόγω αδυναμίας διέλευσης του σύρματος στον LAD εξαιτίας του υψηλού φορτίου ασβεστίου και της γωνίωσης του και ακολούθως πραγματοποίηση POT στο proximal τμήμα του DES με ακόλουθη επιτυχή διέλευση του σύρματος στον LAD και ακόλουθη ολοκλήρωση της PCI στον διχασμό με TAP technique και τελικό POT στον D1.

Ο ασθενής απέκτησε TIMI III ροή και σε D1 και σε LAD και εξήλθε την επόμενη της PCI αιμοδυναμικά σταθερός.

Λ.Γ 51 ετών

Ασθενής 51 ετών δίχως παράγοντες κινδύνου διακομίζεται από το ΓNB διασωληνωμένη προς πρωτογενή αγγειοπλαστική ως πρόσθιο STEMI. Το U/S καρδιάς από το ΓNB αναδεικνύει LVEF 20% με τμηματικές υποκινησίες προσθίου κατιόντα και περισπώμενης. Πραγματοποιείται πρωτογενώς κατόπιν της διακομιδής και όντας διασωληνωμένη PCA που αναδεικνύει αυτόματο διαχωρισμό των στεφανιαίων proximal - mid LAD, proximal LcX με χαρακτήρες Type I κατά ACC/AHA 2017 (κατά την PCA παρά τη χαμηλή ΑΠ και τη συνεχή χρήση ινοτρόπων προς διατήρηση της αιμοδυναμικής σταθερότητας της ασθενούς χορηγήθηκε και μικρή δόση νιτρωδών ενδοστεφανιαίων προς αποκλεισμό και της μικρής πιθανότητας σπασμού).

Κατόπιν της PCA και λόγω της εγγύτητας του διαχωρισμού στο proximal τμήμα του στέλεχος αποφασίζεται να μην πραγματοποιηθεί επεμβατική παρέμβαση (λόγω της πιθανότητας επέκτασης του διαχωρισμού στο στέλεχος) και η ασθενής μεταφέρεται στην καρδιοχειρουργική μονάδα του ΠΓΝ Λάρισας προς συνεχή τηλεμετρία. Όστε επί περαιτέρω επιδείνωσης της κλινικής της εικόνας να πραγματοποιηθεί επαναγγείωση με CABG. Η ασθενής παραμένει στην ΑΚΑ και με την πάροδο μερικών ημερών και υπό φαρμακευτική αγωγή στηριζόμενη στις οδηγίες για τη φαρμακευτική αντιμετώπιση του αυτόματου διαχωρισμού παρουσιάζει σταδιακή βελτίωση της αιμοδυναμικής της κατάστασης αλλά και της λειτουργικότητας της LV και έτσι αποσωληνώνεται επιτυχώς. Στην επαναληπτική PCA που πραγματοποιείται στο ΠΓΝ Λάρισας αναδεικνύεται υφολική απορρόφηση του αυτόματου διαχωρισμού τόσο σε LAD όσο και σε LcX και η ασθενής εξέρχεται αιμοδυναμικά σταθερή με λήψη μόνο φαρμακευτικής αγωγής.

Ε. Παπούλια, Ε. Σκουμπουρδής

Καρδιολογική Κλινική, ΓΝ Θήβας

Η θαλιδομίδη έχει συσχετιστεί με αυξημένο κίνδυνο θρομβοεμβολικών επεισοδίων, συμπεριλαμβανομένων των αγγειακών εγκεφαλικών επεισοδίων και του οξέως εμφράγματος του μυοκαρδίου. Ασθενής, γυναίκα 64 ετών, με ιστορικό Πρωτοπαθούς μυελοϊνώσης υπό θεραπεία με θαλιδομίδη από τριμήνου, προσέρχεται στο καρδιολογικό ΤΕΠ με εικόνα οξέος στεφανιαίου συνδρόμου. Παρουσιάζεται η κλινική πορεία και έκβαση της ασθενούς.

Οξεία ανεπάρκεια μιτροειδούς σε έδαφος οξέος οπισθοκατωτέρου εμφράγματος του μυοκαρδίου

**Π. Μαργέτης¹, Π. Σγουράκης¹, Ι. Κωνσταντίνου², Α. Παντελάδης¹,
Γ. Παπαϊωάννου¹ Γ. Κοντόζογλου¹**

¹Καρδιολογική Κλινική Γενικού Νοσοκομείου Λιβαδειάς, ²Αναισθησιολογικό Τμήμα Γενικού Νοσοκομείου Λιβαδειάς

Σκοπός

Η περιγραφή ενδιαφέρουσας περίπτωσης οξείας ανεπάρκειας μιτροειδούς λόγω ρήξης θηλοειδούς μυός σε έδαφος οξέος οπισθοκατωτέρου εμφράγματος του μυοκαρδίου.

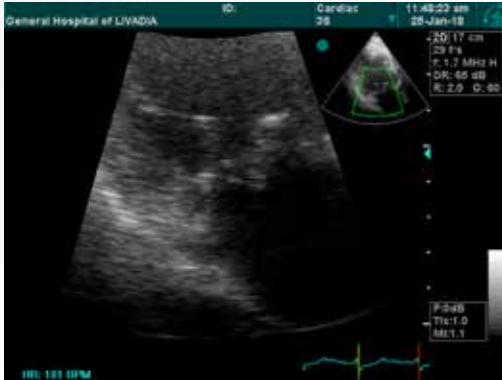Μέθοδος

Πρόκειται γυναίκα ασθενή 55 ετών παχύσαρκη, με ατομικό αναμνηστικό σακχαρώδους διαβήτη τύπου II, αρτηριακής υπέρτασης, δυσλιπιδαιμίας, η οποία διεκομίσθη από το γειτονικό Κέντρο Υγείας με τη διάγνωση του οξέος πνευμονικού οιδήματος. Στο Τμήμα Επειγόντων Περιστατικών (ΤΕΠ), η ασθενής εμφάνιζε εικόνα αιμοδυναμικής αστάθειας καθώς ήταν σε διανοητική σύγχυση, κάθιδη, ταχύκαρδη, ταχυπνοϊκή με ΑΠ=80/40 mm Hg. Η κλινική εξέταση επιβεβαίωσε την αρχική διάγνωση του οξέος πνευμονικού οιδήματος, ενώ το ηλεκτροκαρδιογράφημα (ΗΚΓ) είχε εικόνα οξέος οπισθοκατωτέρου εμφράγματος με ανάσπαση του ST διαστήματος στις απαγωγές II, III, aVF, και κατάσπαση ST διαστήματος στις απαγωγές I, aVL, V₂-V₅. Το ΗΚΓ δεξιών απαγωγών ανέδειξε τη συμμετοχή της δεξιάς κοιλίας με ανάσπαση του ST διαστήματος στην V₄R απαγωγή. Τα αέρια αίματος έδειξαν αναπνευστική οξέωση (pH = 7.2 / pO₂ = 35 mm Hg / pCO₂ = 65 mm Hg) παρά τη χορήγηση οξυγονοθεραπείας και έτσι αποφασίστηκε η άμεση υποστήριξη της αναπνοής με ενδοτραχειακή διασωλήνωση.

Αποτελέσματα

Αμέσως μετά τη διασωλήνωση έγινε στο ΤΕΠ διαθωρακική ηχοκαρδιογραφική μελέτη, η οποία έδειξε αριστερή κοιλία φυσιολογική σε διαστάσεις με μετρίως επηρεασμένη συστολική από-

δοση λόγω υποκινησίας του οπισθοκατωτέρου τοιχώματος. Ωστόσο, το σημαντικότερο εύρημα ήταν η flail προσθία μιτροειδική γλωχίνα με επακόλουθη σημαντική ανεπάρκεια μιτροειδούς. Ειδικότερα, το σημείο συναρμογής των μιτροειδικών γλωχίνων δεν διατηρείτο καθώς το ελεύθερο άκρο της προσθίας γλωχίνας ήταν αντεστραμμένο εντός του αριστερού κόλπου κατά τη διαστολή, ενώ η οπίσθια γλωχίνα παρέμενε ακίνητη (Εικόνα 1).



Εικόνα 1. Επιμήκης τροποποιημένη τομή 3 καρδιακών κοιλοτήτων σε μεγέθυνση. Η μιτροειδής βαλβίδα απεικονίζεται flail, με το ελεύθερο άκρο της προσθίας γλωχίνας να αναστρέφεται εντός του αριστερού κόλπου κατά τη διαστολή και την οπίσθια γλωχίνα να παραμένει ακίνητη.

Στην ασθενή χορηγήθηκε θρομβολυτική θεραπεία και υποστηρίχθηκε φαρμακευτικά η κυκλοφορία. Παράλληλα, έγιναν προσπάθειες για άμεση διακομιδής της σε καρδιοχειρουργικό κέντρο. Ωστόσο, η ασθενής κατέληξε και, ενώ είχε ήδη ανανήψει τριών επεισοδίων καρδιακής ανακοπής.

Συμπεράσματα

Το περιστατικό αναδεικνύει για άλλη μία φορά τον καθοριστικό ρόλο της ηχοκαρδιογραφίας στο ΤΕΠ. Η μέθοδος προσφέρει τη δυνατότητα έγκαιρης διάγνωσης των μηχανικών επιπλοκών του οξέως εμφράγματος του μυοκαρδίου και συμβάλλει τα μέγιστα στην αντιμετώπισή τους. Στην εποχή της επαναιμάτωσης, οι μηχανικές επιπλοκές του OEM δεν είναι πλέον τόσο συχνές ωστόσο συμβαίνουν και μόνο η έγκαιρη διάγνωσή τους μπορεί να αλλάξει τη δυσμενέστατη πρόγνωσή τους.

Vlad Delia, Αναστάσιος Παπασπυρόπουλος, Αθανάσιος Κωτσάκης

Β΄ Καρδιολογική, ΓΝ Νικαίας-Πειραιά «Άγιος Παντελεήμων»

Πρόκειται για νέα γυναίκα που ήρθε στο νοσοκομείο μας για OEM - πρόσθιο.

Έγινε πρωτογενής αγγειοπλαστική στον πρόσθιο κατιόντα κλάδο.

Παρά την επιτυχή αγγειοπλαστική τη 2η ημέρα η ασθενής γίνεται δυσπνοιική - συσχετική.

Γίνεται CT-εγκεφάλου προς αποκλεισμό ΚΝΣ βλάβης και Υπέρηκος καρδιάς προς αποκλεισμό άμεσων επιπλοκών ΟΣΣ/αγγειοπλαστικής.

CT → αρνητική

Υπέρηκος → σοβαρή ανεπάρκεια μιτροειδούς → αρχίζει ο προβληματισμός για πρωτοπαθή ή δευτεροπαθή πάθηση μιτροειδούς (λόγω μορφολογίας πτυχών, πιθανά νημάτια, μυξωματώδη εκφύλιση, σωμάτια πάνω στις πτυχές, περίσσεια ήχων).

Μπαίνουν ερωτήματα (Ενδοκαρδίτιδα? Ρήξη τενόντιας χορδής? Μυξωματώδη εκφύλιση?)

Ισχαιμική? Barlow's? Ρευματική? Συνδυασμός?) που προσπαθούν από το ιστορικό τις καλλιέργειες αίματος και πολλαπλά υπέρηχα / διοισοφάγια να εξηγηθούν.

Στο τέλος η απάντηση έρχεται μετά από 2μνο του εξιτηρίου της ασθενούς με επανεκτίμηση της ασθενούς με διαθωρακικό και ΤΕΕ σε εξωτερική βάση και ο επιπλέον χειρισμός της.

Περιστατικό κοιλιακής ταχυκαρδίας σε νεαρή αθλήτρια

Σωτήριος Ευαγγέλου¹, Σωκράτης Σπαθής², Αλέξανδρος Δούρας³, Κωνσταντίνος Γκατζούλης⁴

¹Ειδικός Καρδιολόγος, Αχιλλοπούλειο Νοσοκομείο Βόλου, ²Ειδικευόμενος Καρδιολογίας, Αχιλλοπούλειο Νοσοκομείο Βόλου, ³Συντονιστής Διευθυντής, Αχιλλοπούλειο Νοσοκομείο Βόλου, ⁴Καθηγητής Καρδιολογίας ΕΚΠΑ, Ιπποκράτειο Νοσοκομείο Αθηνών

Εισαγωγή

Ο καθορισμός της καταλληλότητας ενός αθλητή για συμμετοχή σε ανταγωνιστικά αθλήματα δύναται να αποτελέσει δύσκολο έργο για τον κλινικό καρδιολόγο. Επίσης, παρά το γεγονός ότι ο αιφνίδιος καρδιακός θάνατος σε άτομα νεαρής ηλικίας είναι σπάνιος, ένα σημαντικό ποσοστό σχετίζεται με την άσκηση.

Σκοπός

Η παρουσίαση περιστατικού νεαρής αθλήτριας, η οποία προσήλθε στο τμήμα επειγόντων περιστατικών (ΤΕΠ) του Νοσοκομείου μας με ταχυκαρδία με ευρέα QRS και με έναρξη αυτής κατά τη διάρκεια αθλητικής δραστηριότητας.

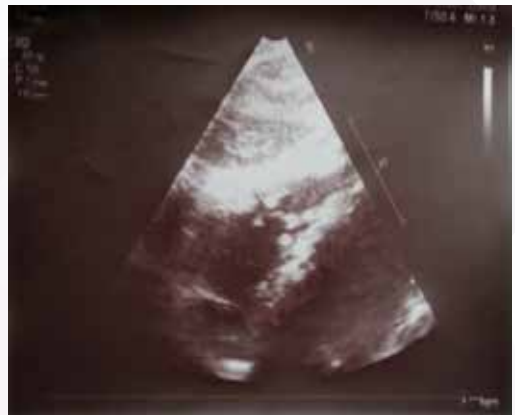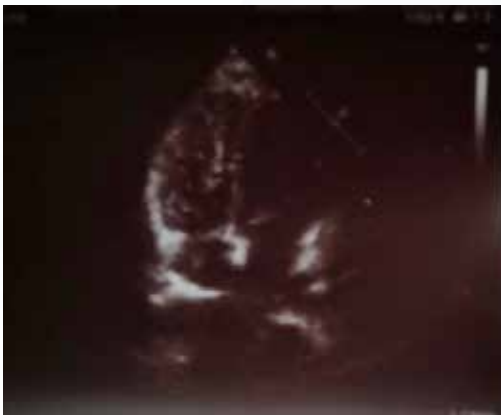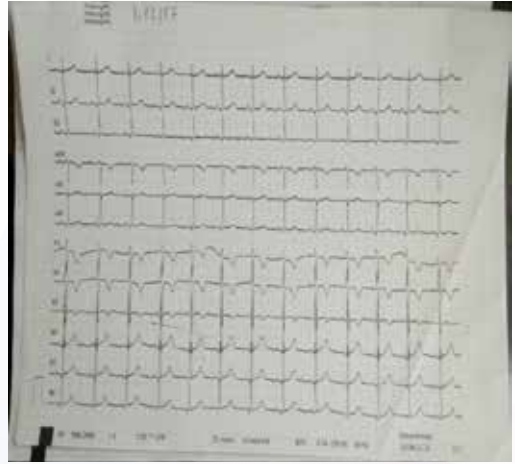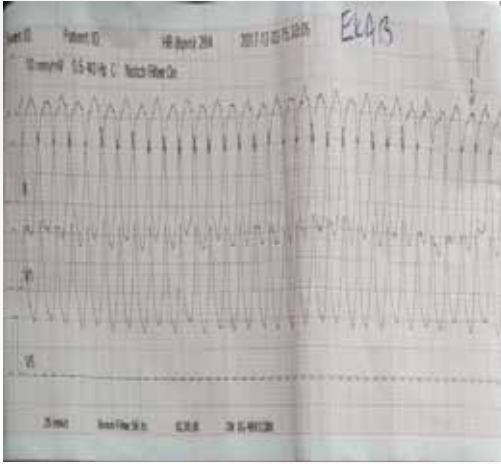
Υλικό - Μέθοδοι - Αποτελέσματα

Ασθενής 27 ετών, με ελεύθερο ατομικό ιατρικό ιστορικό, προσήλθε με το ασθενοφόρο του ΕΚΑΒ, όταν μετά από θωρακική πλήξη με μπάλα κατά τη διάρκεια αγώνα ποδοσφαίρου εμφάνισε αίσθημα παλμών, ζάλης και δύσπνοιας. Από το ηλεκτροκαρδιογράφημα αναδείχθηκε ταχυκαρδία με ευρέα QRS. Με την ασθενή να παραμένει αιμοδυναμικά σταθερή έγινε αρχικά προσπάθεια φαρμακευτικής ανάταξης με ξυλοκαϊνη και αμιωδαρόνη, αλλά τελικά χρειάστηκε απινίδωση (100j, sync.) για την ανάταξη σε φλεβοκομβικό ρυθμό. Ο εργαστηριακός έλεγχος δεν ανέδειξε παθολογικά ευρήματα, ενώ μετά την απινίδωση αυξήθηκε η τιμή της τροπονίνης (hs-TnI). Ο υπερηχοκαρδιογραφικός έλεγχος ήταν αυτός που οδήγησε τελικά στη διάγνωση. Στην υπερηχογραφική μελέτη, ανευρέθηκε διατηρημένο κλάσμα εξωθήσεως αριστερής κοιλίας (Simpson meth.), αλλά διάταση της δεξιάς κοιλίας με τελοδιαστολική διάμετρο αυτής στα 32 mm και επηρεασμένη τη λειτουργικότητά της, ενώ παρατηρήθηκε «δακτυλωτή» όψη με πιθανή εικόνα ανευρυσμάτων σε αυτήν. Η οριστική διάγνωση τέθηκε αφού η ασθενής οδηγήθηκε πρώτα σε ηλεκτροφυσιολογική μελέτη και μαγνητική καρδίας. Τέθηκε σε αγωγή με αμιωδαρόνη και β-αποκλειστή. Ο περαιτέρω έλεγχος στον οποίο οδηγήθηκε επιβεβαίωσε την υποψία αρρυθμιογόνου μυοκαρδιοπάθειας / δυσπλασίας της δεξιάς κοιλίας (ΑΜΔΚ) με τελικό αποτέλεσμα την εμφύτευση μονίμου καρδιοανατάκτη - απινιδωτή.

Συμπέρασμα

Η ΑΜΔΚ μπορεί να προκαλέσει κοιλιακή ταχυκαρδία –χαρακτηριστικής μορφολογίας– και συν-

δέεται με αιφνίδιο καρδιακό θάνατο. Η υπερηχοκαρδιολογική μελέτη της δεξιάς κοιλίας, όταν πληρούνται συγκεκριμένα κριτήρια, είναι δυνατό να κατευθύνει τον κλινικό καρδιολόγο για έλεγχο των ασθενών και εν προκειμένω των υποψηφίων αθλητών.



Αγγειοπλαστική «μη προστατευμένου» στελέχους με τη χρήση περιστροφικής αθηρεκτομής (Rotablator) και ενδοστεφανιαίας υπερηχογραφικής μελέτης (IVUS)

Γ. Καράμπελα, Ν. Μάμαλης, Ν. Καδόγλου, Ε. Κουτρούλη, Α. Κοττίδης, Γ. Καραβόλιας
Καρδιολογική Κλινική, Τμήμα Επεμβατικής Καρδιολογίας, Metropolitan Hospital

Παρουσίαση Περιστατικού

Πρόκειται για άνδρα 60 ετών (υπέρταση, δυσλιπιδαιμία, πρώην καπνιστής), ο οποίος αναφέρει στηθαγοχειοειδή άλγη προσπαθείας από μηνός. Από το ιστορικό του, γνωστή στεφανιαία νόσος ΙΙ

αγγείων (LAD / RCA) με αγγειοπλαστική σε LAD και RCA το 2007. Σε πρόσφατο stress echo ανιχνεύεται ισχαιμία προσθίου και κατώτερου - πλαγίου τοιχώματος.

Ο στεφανιογραφικός έλεγχος απεικονίζει σοβαρή, διάχυτη νόσο LM, LAD, D1, LCX και RCA με ISR (επαναστένωση) των προηγούμενων stents και σημαντικό φορτίο ασβεστίου. Στον ασθενή συστήνεται Κ/Χ αντιμετώπιση, την οποία και απορρίπτει επιλέγοντας (αφού ενημερώθηκε για τους περιορισμούς της), την επεμβατική επαναιμάτωση.

Η επέμβαση πραγματοποιήθηκε, υπό μερική αναισθησία, σε δύο χρόνους στην ίδια νοσηλεία, PCI στην RCA και PCI LM/LAD/D1/LCX.

Στο στέλεχος και LAD πραγματοποιήθηκε περιστροφική αθηρεκτομή (Rotablator) 1,5 και 2.0 mm (λόγω του σημαντικού φορτίου ασβεστίου).

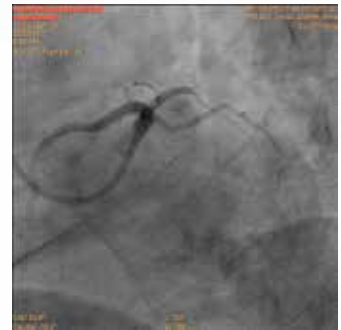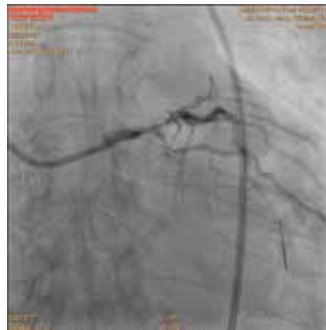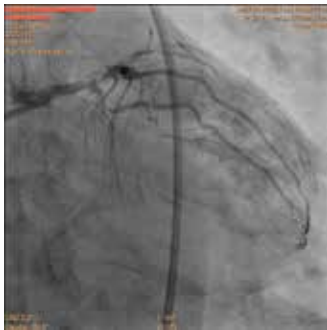Πριν και μετά την επέμβαση έγινε μελέτη IVUS για την εκτίμηση της διαμέτρου των αγγείων καθώς και για την εκτίμηση της έκπτυξης και εναπόθεσης των stents στα τοιχώματα των αγγείων.

Τα αντικείμενα προς συζήτηση περιλαμβάνουν:

PCI σε απροστάτευτο στέλεχος με σημαντικό φορτίο ασβεστίου.

Εφαρμογές-ενδείξεις καθώς και τεχνικές της περιστροφικής αθηρεκτομής.

Μελέτη IVUS: Η σημασία του στην έκβαση των σύμπλοκων επεμβάσεων.



Γρηγοράκη Ευαγγελία, Καρακώστα Μαρία, Μίαρης Νικόλαος, Κυριτσάκης Γρηγόριος, Τελλής Νικόλαος

Καρδιολογικό Τμήμα, ΤΖΑΝΕΙΟ ΓΝ Πειραιά

Άνδρας 55 ετών πρωταθλητής πυγμαχίας, προσήλθε στα ΤΕΠ του Νοσοκομείου μας για επιγαστρικό άλγος με αντανάκλαση στη ράχη και συνοδό εφίδρωση. Αναφέρει αίσθημα ζάλης, κεφαλαλγία, λιποθυμικό επεισόδιο.

- Από το ατομικό ιστορικό καπνιστής
- Από το κληρονομικό ιστορικό πρώιμη ΣΝ
- ΗΚΓ SR τάση ↑ST στις II, III, aVF
- ΑΠ 120 - 70 mm Hg
- Α/Ε S1, S2 ρυθμικοί, αναπνευστικό ψιθύρισμα κ.φ.
- Triplex καρδιάς στα ΤΕΠ

Φυσιολογικών εσωτερικών διαστάσεων LV με ήπια επηρεασμένη συνολική συσπαστικότητα και εκτιμώμενο ΚΕ \approx 45%, υποκινησία πλάγιου τοιχώματος και κορυφής. Λοιπά εντός φυσιολογικών ορίων.

Εισήχθη στην καρδιολογική κλινική για παρακολούθηση και αντιμετώπιση.

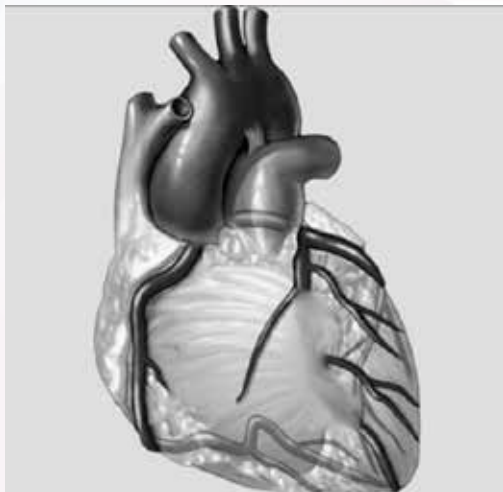
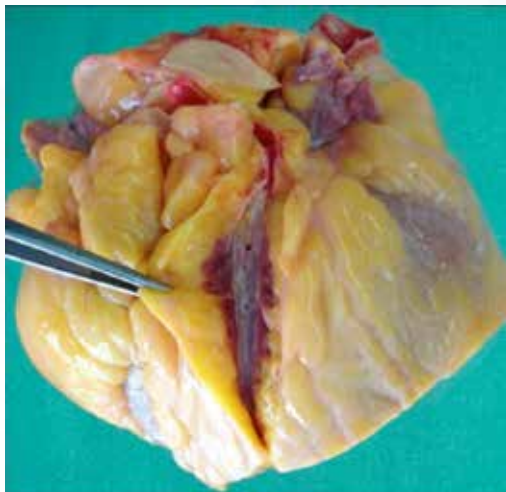Ο εργαστηριακός έλεγχος κατά τη νοσηλεία του, παρέμεινε χωρίς παθολογικές τιμές και αρνητικά ένζυμα μυοκαρδιακής νέκρωσης.

Από τον νευρολογικό και ΩΡΛ έλεγχο δεν αναδείχθηκαν παθολογικά ευρήματα και συνεστήθη MRI εγκεφάλου για συχνά επεισόδια ζάλης, κεφαλαλγίας.

Υποβλήθηκε σε στεφανιογραφικό έλεγχο και ανέδειξε:

1. αθηρωματικά αγγεία και
2. μυοκαρδιακή γέφυρα στη μεσότητα του LAD

Η *μυοκαρδιακή γέφυρα* (ΜΓ) είναι η διείσδυση επικαρδιακού στεφανιαίου αγγείου στο μυοκάρδιο σε ενδομυοκαρδιακή πορεία. Πρόκειται για μια συγγενή ανωμαλία στα στεφανιαία αγγεία, που γενικά θεωρείται καλοήθης κατάσταση, αλλά αποκτά ιδιαίτερη κλινική σημασία όταν σχετίζεται με ισχαιμία του μυοκαρδίου ή ACS. Σπάνια μπορεί να αποτελέσει αιτία SCD στους αθλητές και είναι αδύνατο να διαγνωσθεί κατά τον προαθλητικό έλεγχο.



Ο επιπολασμός της ΜΓ είναι ευρύς, ανάλογα με τα μέσα διερεύνησης και ουσιαστικά άγνωστος. Εκτιμάται ότι το 1/4 των ενηλίκων έχει ΜΓ, πάνω από το 70% αφορά τον LAD, ενώ οι αιμοδυναμικές συνέπειες, συνήθως είναι ελάχιστες.

Για τις ΜΓ που έχουν συμπτώματα, ο Schwarz et al. (Cardiology 2009; 112: 13-21) πρότειναν την κατάταξη τους, με βάση την παρουσία ή όχι ισχαιμίας - ΣΝ σε 3 τύπους:

- α) χωρίς αντικειμενικά σημεία ισχαιμίας.
- β) με αντικειμενικά σημεία ισχαιμίας (μη επεμβατική εκτίμηση).
- γ) με αντικειμενικά σημεία ισχαιμίας (επεμβατική εκτίμηση).

Η χρήση b-blockers ή ανταγωνιστών των διαύλων ασβεστίου, φαίνεται αποτελεσματική στους τύπους Β και C. Η Ivabradine μόνη ή σε συνδυασμό με μικρές δόσεις b-blockers ή ανταγωνιστές διαύλων ασβεστίου, μπορεί να φανεί χρήσιμη.

Επεμβατική αντιμετώπιση με αγγειοπλαστική και ενδοπρόθεση, αορτοστεφανιαία παράκαμψη

ή χειρουργική μυτομία μπορεί να επιλεγεί σε επιλεγμένα περιστατικά, που δεν ανταποκρίνονται στη φαρμακευτική αγωγή και χρήζουν αντιμετώπισης της εμμένουσας συμπτωματικής ισχαιμίας.

Βιβλιογραφία

1. Left Anterior Descending Artery Myocardial Bridging A Clinical Approach Tarantini et al. JACC VOL. 68, NO. 25, 2016 December 27, 2016: 2887-99
2. Myocardial bridging and sudden cardiac death Fabio De Giorgio et al. International Journal of Cardiology 172 (2014) e383-e384
3. Myocardial bridging Tremmel JA, Schnittger I. J Am Coll Cardiol 2014; 64: 2178-9.
4. Lilly LS, Braunwald E, Bonow RO. Braunwald's heart disease: a textbook of cardiovascular medicine. Elsevier Saunders; 2012.
5. Myocardial bridging in absence of coronary artery disease: proposal of a new classification based on clinical-angiographic data and long-term followup. Schwarz ER, Gupta R, Haager PK, et al. Cardiology 2009; 112: 13-21.

Ασθενής με σκληρόδερμα και κοιλιακή ταχυκαρδία

Αναστασία Δαμέλου, Χρήστος Χασικίδης

Γενικό Νοσοκομείο Κορίνθου

Γυναίκα 50 ετών, με ελεύθερο καρδιολογικό ιστορικό, ατομικό ιστορικό αρτηριακής υπέρτασης και σκληροδέρματος, νοσηλεύεται στη Ρευματολογική Κλινική λόγω σοβαρών ελκών δακτύλων άνω και κάτω άκρων.

Η διάγνωση του σκληροδέρματος έχει τεκμηριωθεί από έτους. Η ασθενής αρχικά εμφάνισε άτυπη συμπτωματολογία (απώλεια βάρους, δυσφαγικά ενοχλήματα), ενώ στην παρούσα φάση η κλινική της εικόνα περιλαμβάνει έλκη δακτύλων, σοβαρά δυσφαγικά ενοχλήματα λόγω οισοφαγίτιδας και ήπια δύσπνοια που έχει αποδοθεί σε αρχόμενη πνευμονοπάθεια. Λόγω της δύσπνοιας, η ασθενής υποβλήθηκε προ 5μήνου σε υπερηχοκαρδιογραφική μελέτη η οποία δεν ανέδειξε ιδιαίτερα παθολογικά ευρήματα.

Κατά τη νοσηλεία της στη Ρευματολογική Κλινική, χορηγείται ειδική θεραπεία για την αντιμετώπιση των ελκών (Iloprost).

Δύο ημέρες μετά την εισαγωγή της εμφανίζει οξεία δύσπνοια σε ηρεμία με χαρακτηρισές ορθόπνοιας και κλινικοεργαστηριακή εικόνα συμβατή με οξεία καρδιακή ανεπάρκεια.

Στην υπερηχοκαρδιογραφική μελέτη που διενεργείται ενδοноσοκομειακά, σημειώνεται σημαντική έκπτωση κυρίως της LV (EFLV ~25%) αλλά και της RV, χωρίς ιδιαίτερη διάταση, μέτρια πνευμονική υπέρταση και αυξημένες πιέσεις πλήρωσης LV.

Η ασθενής τίθεται σε πλήρη αγωγή καρδιακής ανεπάρκειας, αρχικώς βελτιώνεται σημαντικά, αλλά 2 ημέρες μετά εμφανίζει συγκοπική ταχυκαρδία με ευρέα QRS (συχνότητα 230 bpm), η οποία ανατάσσεται ηλεκτρικά.

Η ασθενής μεταφέρεται στην Καρδιολογική Μονάδα, σταθεροποιείται και υποβάλλεται σε στεφανιογραφία, η οποία αναδεικνύει φυσιολογικά στεφανιαία αγγεία.

Στη συνέχεια, τον απεικονιστικό έλεγχο συμπληρώνει η MRI καρδιάς, η οποία επιβεβαιώνει τη σημαντική έκπτωση της λειτουργικότητας των κοιλιών, ενώ αναδεικνύει την παρουσία τόσο εκτεταμένης ίνωσης σε στοιβάδες της LV, όσο και ευμεγέθους θρόμβου στην κορυφή του πλαγίου τοιχώματος της LV.

Η ασθενής τίθεται σε αντιπηκτική αγωγή, αλλά 4 ημέρες μετά εμφανίζει αριστερή πυραμιδική συνδρομή. Η CT εγκεφάλου είναι μη διαγνωστική, ενώ η MRI που ακολουθεί απεικονίζει ισχαιμικό έμφρακτο στην περιοχή κατανομής αιμάτωσης της δεξιάς πρόσθιας εγκεφαλικής αρτηρίας.

Η ασθενής βελτιώνεται νευρολογικά, παρουσιάζει όμως σημαντική φλεβοκομβική βραδυκαρδία, ενώ λαμβάνει αμιωδαρόνη και μικρές δόσεις β-blocker. Κατά τον έλεγχο της θυρεοειδικής λειτουργίας, αποκαλύπτεται σοβαρός υποθυρεοειδισμός. Διακόπτεται η αμιωδαρόνη, ενώ χορηγείται τιτλοποιούμενη θεραπεία με θυροξίνη.

Η πορεία της ασθενούς συνεχίζεται ομαλά, ενώ ένα μήνα μετά εμφυτεύεται ανεπίπλεκτα ICD.

Τρεις μήνες μετά, η ασθενής εισάγεται εσπευσμένα στο Νοσοκομείο λόγω οξέος πνευμονικού οδήματος. Διασωληνώνεται και καταλήγει 2 ημέρες αργότερα λόγω πολυοργανικής ανεπάρκειας.

Ανεπάρκεια μιτροειδούς

Π. Κωστάκη, Η. Καραμπίνος

Γ' Καρδιολογική Κλινική, Ευρωκλινική Αθηνών

Γυναίκα 70 ετών, με ιστορικό αρτηριακής υπέρτασης από 10ετίας, εμφανίζει δύσπνοια ελαχίστης προσπάθειας, λειτουργικής κλάσης NYHA II-III. Σε πρόσφατη διαθωρακική υπερηχοκαρδιογραφική μελέτη διαπιστώθηκε σοβαρού βαθμού ανεπάρκεια μιτροειδούς και επηρεασμένη συσταλτικότητα αριστερής κοιλίας. Της έγινε σύσταση για καρδιοχειρουργική αντιμετώπιση. Ο προεγχειρητικός στεφανιογραφικός έλεγχος ανέδειξε στεφανιαίες αρτηρίες χωρίς σημαντικές στενώσεις. Ενόψει του προγραμματισμένου χειρουργείου διενεργήθηκε διοισοφάγειο υπερηχοκαρδιογράφημα, όπου επιβεβαιώνεται η επηρεασμένη συστολική απόδοση της αριστερής κοιλίας με συνοδό υπερτροφία τοιχωμάτων, και μετρίου προς σοβαρού βαθμού ανεπάρκεια μιτροειδούς. Η ηχωκαρδιογραφική μελέτη οδήγησε στη ματαίωση του χειρουργείου, και ο περαιτέρω έλεγχος ανέδειξε ασύνθητες αίτιο ανεπάρκειας της μιτροειδούς.

Κωνσταντίνος Παπαδόπουλος, Ευάγγελος Λάζαρης, Ευστάθιος Λάζαρης

Β΄ Καρδιολογική Κλινική, Νοσοκομείο «Κοργιαλένιο-Μπενάκειο», Ελληνικός Ερυθρός Σταυρός

Το περιστατικό αφορά άνδρα 18 ετών με ελεύθερο καρδιολογικό και κληρονομικό ιστορικό ο οποίος προσήλθε σε τακτικό ραντεβού για ιατρική βεβαίωση για αθλητικούς σκοπούς. Ο ασθενής κατά τη λήψη του ιστορικού ανέφερε εύκολη κόπωση κυρίως στις αθλητικές δραστηριότητες. Κατά την κλινική εξέταση διαπιστώθηκε ήπιο συστολικό φύσημα αριστερά παραστερνικά, ενώ το Ηλεκτροκαρδιογράφημα ανέδειξε φλεβοκομβικό ρυθμό και αποκλεισμό δεξιού σκέλους. Συστήθηκε διενέργεια διαθωρακικού ηχοκαρδιογραφήματος όπου διαπιστώθηκε διάταση και φυσιολογική συστολική απόδοση δεξιάς κοιλίας, με ευρήματα αιμοδυναμικής επιβάρυνσης των δεξιών καρδιακών κοιλοτήτων, χωρίς αξιόλογη ανεπάρκεια της τριγλώχινας και ύπαρξη σαφούς μεσοκοιλιακής επικοινωνίας. Το διοισοφάγειο ηχοκαρδιογράφημα που ακολούθησε οδήγησε στη διάγνωση.

Συγγενής ανωμαλία στεφανιαίων αγγείων σε ενήλικα ασθενή

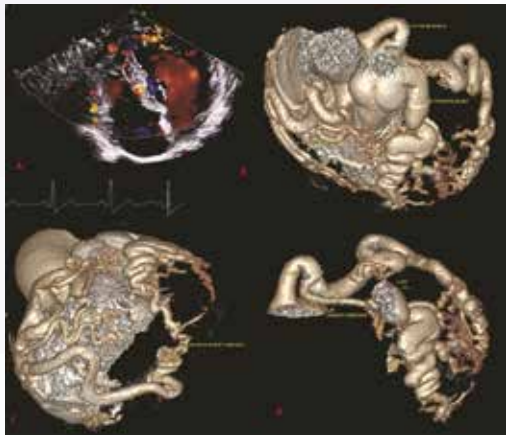
**Α.Π. Πατριανάκος¹, Α. Χατζηδάκης², Μ. Μαρκέτου¹, Μ. Βενάρδος¹,
Γ. Παντουβάκης¹, Φ.Ι. Παρθενάκης¹**

¹Καρδιολογικό Τμήμα, ΠΑΓΝ Ηρακλείου, ²Τμήμα Ιατρικής Απεικόνισης, ΠΑΓΝ Ηρακλείου

Παρουσιάζουμε την περίπτωση μιας γυναίκας ηλικίας 63 ετών με σκληρωτική, τύπου ANCA σπειραματονεφρίτιδα και δυσφορία στο στήθος κατά τη διάρκεια της άσκησης από την ηλικία των 15 ετών, σύμπτωμα το οποίο είχε αποδοθεί σε αγγειίτιδα. Δεν ανέφερε έτερο καρδιολογικό ιστορικό, ενώ είχε πραγματοποιήσει και μια πλήρη επιτυχή ανεπίπλεκτη εγκυμοσύνη.

Προσέρχεται για προσδευτικά αυξανόμενης έντασης θωρακικής δυσφορία κατά την κόπωση κατά τους τελευταίους μήνες. Το ηχοκαρδιογράφημα ανέδειξε διατεταμένες στεφανιαίες αρτηρίες (CAs) με έκφυση από τον αριστερό και δεξιό κόλπο του Valsalva και πολλές τυρβώδεις ροές στο μεσοκοιλιακό διάφραγμα (IVS) στο πλάγιο και το κατώτερο τοίχωμα, με φυσιολογική λειτουργικότητα της αριστερής κοιλίας και χωρίς άλλες δομικές ανωμαλίες (Φιγούρα 1Α). Διενεργήθηκε αξονική στεφανιογραφία (CCTA) που κατέδειξε σοβαρή διάταση και ελίκωση των στεφανιαίων αγγείων, ανώμαλη έκφυση του αριστερού πρόσθιου κατιόντα κλάδου (LAD) από την πνευμονική αρτηρία (Φιγούρα 1Β), έκφυση της δεξιάς (RCA) και της περισπωμένης στεφανιαίας αρτηρίας (LCX) από τον δεξιό και αριστερό κόλπο του Valsalva αντίστοιχα (Φιγούρα 1Β) και πολλά παράπλευρα αγγεία μεταξύ του αριστερού και δεξιού στεφανιαίου συστήματος (Φιγούρα 1C, D). Η ανώμαλη έκφυση της αριστερής στεφανιαίας αρτηρίας από την πνευμονική αρτηρία (σύνδρομο ALCAPA) είναι μια σπάνια αλλά σοβαρή συγγενής ανωμαλία των στεφανιαίων αγγείων, με επίπτωση 0,25% - 0,5% όλων των συγγενών καρδιακών βλαβών (1), και εμφανίζεται με 2 τύπους: τον βρεφικό και των ενήλικων. Η προέλευση μόνο του LAD από την πνευμονική αρτηρία είναι ακόμη πιο σπάνια, αλλά αυτό μπορεί να εξηγηθεί ότι η ασθενής μας, αν και χωρίς θεραπεία, έφτασε στην έβδομη δεκαετία της ζωής, καθώς η αριστερή κοιλία αιματωνόταν επίσης από την LCX, η οποία είχε φυσιολογική προέλευση από την αορτή. Οι ασθενείς με σύνδρομο ALCAPA ενηλίκων θα πρέπει

να αναπτύξουν σημαντική παράπλευρη κυκλοφορία, όταν μειώνεται η πνευμονική αρτηριακή πίεση, και αυτή η παράπλευρη κυκλοφορία καθορίζει την έκταση της ισχαιμίας του μυοκαρδίου και την πρόγνωση των ασθενών.



Ανεύρυσμα κορυφής με θρόμβο σε ηλικιωμένη ασθενή με υπερτροφική μυοκαρδιοπάθεια

Κωνσταντίνια Μασούρα, Μαρία Μπόνου, Χρήστος Καπέλιος, Δημήτρης Δάμπασης, Πολυξένη Μαντζουράτου, Ιωάννης Μπαρμπετσάς

Καρδιολογικό Τμήμα, Λαϊκό Νοσοκομείο Αθηνών

Γυναίκα 78 ετών με προοδευτικά επιδεινούμενη δύσπνοια από 2μήνου, προσήλθε λόγω προσυγκοπτικού επεισοδίου. Δεν είχε γνωστό ατομικό ή οικογενειακό καρδιολογικό ιστορικό.

Το ΗΚΓ ανέδειξε φλεβοκομβικό ρυθμό με ανάσπαση του διαστήματος ST στις απαγωγές V4-V6. Η τροπονίνη I ήταν οριακά αυξημένη. Βραχεία υπερηχογραφική μελέτη παρά την κλίνη της ασθενούς έδειξε σημαντικά υπερτροφική αριστερή κοιλία με ενδοκοιλιακή κλίση πίεσης. Η στεφανιογραφία ήταν αρνητική για στεφανιαία νόσο, ενώ η αριστερή κοιλιογραφία ήταν ενδεικτική για ενδοκοιλιακή απόφραξη στην τελοσυστολή, ενώ η κορυφή ήταν ανευρυσματική και περιείχε θρόμβο.

Ακολούθησε υπερηχογραφική μελέτη με παράγοντα αντίθεσης και MRI καρδιάς, που επιβεβαίωσαν τη διάγνωση της υπερτροφικής μυοκαρδιοπάθειας της κορυφής, επιπλεγμένης με ανεύρυσμα και θρόμβο κορυφής. Επιπρόσθετα οι καθυστερημένες λήψεις με γαδολίνιο (LGE) έδειξαν ενδοκαρδιακή ίνωση. Η αξονική τομογραφία εγκεφάλου δεν ανέδειξε εμβολικά έμφρακτα, ενώ στην 24-ωρη καταγραφή ΗΚΓ δεν κατεγράφησαν κοιλιακές αρρυθμίες.

Η ασθενής εξήλθε με αντιπηκτική αγωγή από του στόματος και β-αναστολέα. Η ασθενής παρέμεινε σταθερή και ασυμπτωματική στην επανεξέταση 3 μήνες μετά.

Η συγκεκριμένη περίπτωση αποτελεί μια ασυνήθη μορφή υπερτροφικής μυοκαρδιοπάθειας με απόφραξη στη μεσότητα της αριστερής κοιλίας, με συνοδό ανεύρυσμα και ευμεγέθη θρόμβο κορυφής, που μιμούνται οξύ έμφραγμα μυοκαρδίου. Το ανεύρυσμα κορυφής αποτελεί σπάνια εκδήλωση σε υπερτροφική μυοκαρδιοπάθεια, και έχει σημαντικές κλινικές προεκτάσεις, συμπερι-

λαμβανομένου τον αυξημένο κίνδυνο αιφνιδίου θανάτου. Η βέλτιστη θεραπεία πρωτογενούς πρόληψης με εμφυτεύσιμο απινιδωτή σε τέτοιους ηλικιωμένους ασθενείς δεν είναι αποσαφηνισμένη.

Παραμελημένη συγγενής καρδιοπάθεια με έντονα συμπτώματα μετά από σοβαρού βαθμού λοίμωξη του αναπνευστικού συστήματος

Κετίκογλου Δημήτριος

MD, PhD, FESC, Στεφανιαία Μονάδα Ιατρικού Διαβαλκανικού Κέντρου Θεσσαλονίκης

Η βελτίωση των καρδιοχειρουργικών τεχνικών στις συγγενείς καρδιοπάθειες βελτίωσαν το προσδόκιμο επιβίωσης των παιδιών με συγγενείς καρδιοπάθειες και αύξησαν τον αριθμό των ενηλίκων με χειρουργημένες συγγενείς καρδιοπάθειες που πρέπει να ελέγχονται συχνά από κλινικούς καρδιολόγους ενηλίκων.

Η ηχωκαρδιογραφία βοηθάει στη σωστότερη παρακολούθηση των ανωτέρων ασθενών αλλά και στην αποκάλυψη επιπλοκών αυτών.

Περιστατικό

Ασθενής 40 ετών με πλήρη δραστηριότητα προσήλθε στα επείγοντα ιατρεία για υψηλό πυρετό με δύσπνοια και έντονη καταβολή.

Ιστορικό χειρουργηθείσας στένωσης του ισθμού της αορτής σε ηλικία 12 ετών.

Μετά την εισαγωγή του στο νοσοκομείο, σε δύο ώρες παρουσιάζει οξύ πνευμονικό οίδημα μεταφέρεται στη στεφανιαία μονάδα και διασωληνώνεται άμεσα, λόγω βαριάς υποξυγοναιμίας ($SpO_2 < 80\%$).

ΗΚΓ: Φλεβοκομβική ταχυκαρδία (120 bpm), LVH, STRAIN.

Διαπιστώνεται γριπώδης συνδρομή (H1, N1) με επιπλοκή πνευμονίας δεξιά στον μέσο λοβό και παρά πολύ αυξημένο καρδιοθωρακικό δείκτη.

Ακολουθεί διαθωρακική - διοισοφάγεια ηχωκαρδιογραφική μελέτη και περαιτέρω απεικόνιση όπου διαπιστώνεται συμπλοκή συγγενή καρδιοπάθεια με επαναστένωση του ισθμού της αορτής.

Χαράλαμπος Καρβούνης¹, Βασίλειος Καμπερίδης², Θεοχάρης Κουτσοκώστας³

¹Καθηγητής, Α΄ Πανεπιστημιακή Καρδιολογική Κλινική, ΓΝ ΑΧΕΠΑ, ²Πανεπιστημιακός Υπότροφος, Α΄ Πανεπιστημιακή Καρδιολογική Κλινική, ΓΝ ΑΧΕΠΑ, ³Ειδικευόμενος Καρδιολογίας, Α΄ Πανεπιστημιακή Καρδιολογική Κλινική, ΓΝ ΑΧΕΠΑ

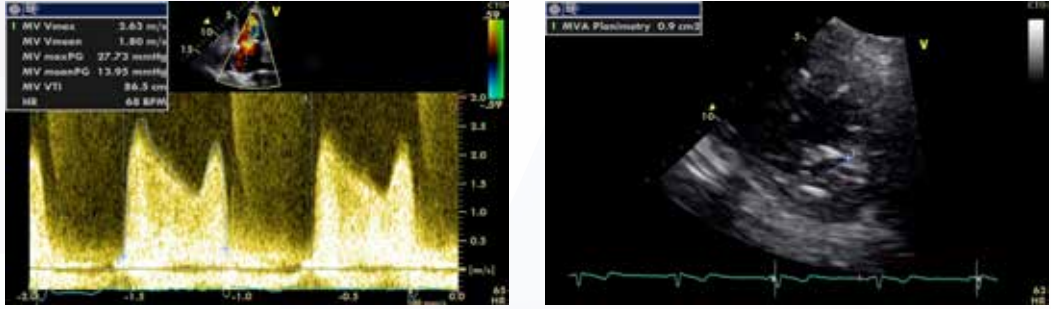
Σκοπός

Με αφορμή το παρακάτω περιστατικό γίνεται παρουσίαση των νέων κατευθυντήριων οδηγιών για την εκτίμηση της σοβαρής στένωσης της μιτροειδούς βαλβίδας καθώς και συζήτηση για τη διαχείριση αυτών των ασθενών (θεραπευτική αγωγή που πρέπει να λαμβάνουν - ενδείξεις για χορήγηση αντιπηκτικών). Γίνεται λόγος τόσο για τις παραμέτρους με τις οποίες εκτιμάμε τη σοβαρότητα της στένωσης, όσο και για τις ενδείξεις (κλινικά και ανατομικά επιθυμητά χαρακτηριστικά) και αντενδείξεις για τη διαδερμική αντιμετώπιση της σοβαρής στένωσης της μιτροειδούς βαλβίδας

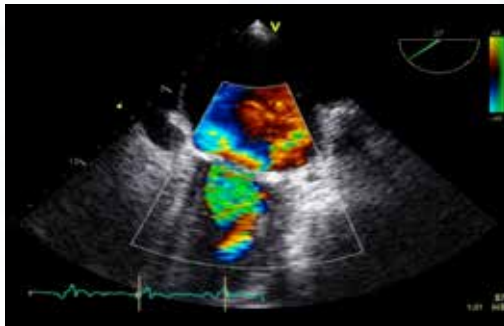
Περιστατικό

Ασθενής 67 ετών με Α.Ι. Στένωση μιτροειδούς (χωρίς περαιτέρω στοιχεία), ΑΥ, ΣΔ, Δυσλιπιδαιμία, Παλιός καπνιστής (stop προ 30 ετών), (-) FH για ΣΝ και πολλαπλά επεισόδια αμυγδαλίτιδας στο παρελθόν, προσέρχεται για εξέταση στο Ιατρείο Βαλβιδοπαθειών του ΓΝ ΑΧΕΠΑ.

Διηνεργήθη αρχικά διαθωρακικό echo καρδιάς με ευρήματα: Σοβαρού βαθμού στένωση μιτροειδούς βαλβίδας με μετρίου βαθμού ανεπάρκεια αυτής.



Προχωρούμε λοιπόν σε διισοφαγίο echo καρδιάς για καλύτερη εκτίμηση τόσο της λειτουργικότητας, όσο και της ανατομίας της βαλβίδας.



Σύμφωνα λοιπόν με τις νέες κατευθυντήριες οδηγίες του 2017 και αφού ο ασθενής μας είναι ασυμπτωματικός οδηγήσαμε σε διενέργεια δοκιμασίας κοπώσεως κατά το οποίο ο ασθενής δεν εμφάνισε συμπτώματα και το test ήταν αρνητικό για προκλητή ισχαιμία.

Επομένως σύμφωνα με τις κατευθυντήριες οδηγίες του 2017 ο ασθενής θα παρακολουθηθεί με 6μηνο follow up, χωρίς στην παρούσα φάση να υπάρχει ανάγκη διαδερμικής ή χειρουργικής αντιμετώπισης.

Ισχαιμία σε stress echo με δοβουταμίνη σε ασθενή χωρίς στεφανιαία νόσο

Κ. Κεραμιδά¹, Ν. Κουρής²

¹Επιστημονικός Συνεργάτης, Β΄ Πανεπιστημιακή Καρδιολογική Κλινική, Νοσοκομείο Αττικών,

²Διευθυντής, Καρδιολογική Κλινική, Γενικό Νοσοκομείο Ελευσίνας «Θριάσιο»

Άνδρας 64 ετών διερευνάται για στεφανιαία νόσο λόγω θωρακικού άλγους προσπαθείας από μηνών και παθολογικού ΗΚΓ - φλεβοκομβικός ρυθμός, πρώτου βαθμού κ-κ αποκλεισμός, ρ στις

V1-V2 και αρνητικά T σε όλες τις προκάρδιες απαγωγές. Το ατομικό και το οικογενειακό του ιστορικό είναι ελεύθερο καρδιαγγειακών παραγόντων κινδύνου. Στο υπερηχοκαρδιογράφημα η δομή και η συστολική λειτουργία της αριστερής κοιλίας είναι φυσιολογική και δεν εμφανίζει τμηματικές διαταραχές κινητικότητας, ούτε δομικές και λειτουργικές διαταραχές των βαλβίδων. Υποβάλλεται συνακόλουθα σε φαρμακευτική δοκιμασία κόπωσης με δοβουταμίνη με υπερηχοκαρδιογραφική παρακολούθηση (stress echo).

Στα 20 μg/kg/min δοβουταμίνης, ο ασθενής εμφάνισε τυπικό στηθαγικό θωρακικό άλγος, όμοιο με αυτό που αναπτύσσει τους τελευταίους μήνες στην κόπωση. Στο στάδιο αυτό η καρδιακή συχνότητα αντιστοιχούσε στο 83% της μέγιστης προβλεπόμενης για την ηλικία του ασθενούς, η αρτηριακή του πίεση μειώθηκε κατά 20 mm Hg σε σχέση με το προηγούμενο στάδιο και εμφάνισε σημαντική κατάσπαση του ST σε όλες τις προκάρδιες απαγωγές. Αλλά η συσταλτικότητα της αριστερής κοιλίας βελτιώθηκε σημαντικά, ο τελοσυστολικός της όγκος μειώθηκε και δε σημειώθηκαν νέες διαταραχές κινητικότητας.

Το αίτιο της στηθάγχης του ασθενούς αποκαλύπτεται ότι μπορεί να οφείλεται σε δομική δυναμική διαταραχή της καρδιάς, που δε σχετίζεται με νόσο των στεφανιαίων αγγείων.

Παρουσίαση ενδιαφέροντος περιστατικού νεαρού άνδρα με επιπλεγμένη ενδοκαρδίτιδα δίπτυχης αορτικής βαλβίδας

Π. Ζάχος, Άλκηστις Καλέση, Μαρία Καρακώστα, Α. Θεοδόσης-Γεωργιάς

Καρδιολογική Κλινική, ΓΝ Πειραιά «Τζάνειο»

Ασθενής 27 ετών προσέρχεται στο ΤΕΠ του νοσοκομείου μας λόγω εμπύρετου από εβδομάδος. Από το ατομικό του αναμνηστικό αναφέρεται περιστασιακή χρήση ενδοφλέβιων ουσιών, ανεύρεση θετικών αντισωμάτων για HCV σε πρόσφατο ιολογικό έλεγχο καθώς επίσης, και σπληνεκτομή μετά από τροχαίο προ εξαιτίας. Από τη διαθωρακική και διοισοφάγιο ηχωκαρδιογραφική μελέτη στην οποία υπεβλήθη κατά τη νοσηλεία του στην κλινική μας ανεδείχθη ενδοκαρδίτιδα δίπτυχης αορτικής βαλβίδας με συνοδό μέτρια ανεπάρκεια αυτής και απόστημα του οπισθίου αορτικού τοιχώματος. Σε επαναληπτική μελέτη, μια εβδομάδα αργότερα, η ηχωκαρδιογραφική εικόνα του ασθενούς παρουσιάζει επιδείνωση με εξέλιξη του αποστήματος σε ψευδοανεύρυσμα και ταυτόχρονη παρουσία συριγγίου. Από το λοιπό εργαστηριακό έλεγχο, ιδιαίτερης αναφοράς χρήζει ο θετικός ορολογικός έλεγχος για *Coxiella burnetii*. Ο ασθενής παραπέμφθηκε για καρδιοχειρουργική αντιμετώπιση, οπότε και υπεβλήθη σε αντικατάσταση της αορτικής βαλβίδας με μηχανική πρόθεση, ενώ παράλληλα, πραγματοποιήθηκε αποκατάσταση του ψευδοανευρύσματος με συρραφή εμφυτεύματος. Η λοίμωξη με *Coxiella burnetii* επιβεβαιώθηκε και με ιστολογική ανάλυση της προσβληθείσας αορτικής βαλβίδας, εύρημα συμβατό με χρόνια πυρετού Q. Πλέον, ο ασθενής είναι ασυμπτωματικός, σε άριστη κλινική κατάσταση.

Συμπέρασμα

Πρόκειται για μια ιδιαίτερη περίπτωση επιπλεγμένης ενδοκαρδίτιδας γηγενούς δίπτυχης αορτικής βαλβίδας σε έδαφος χρόνιου πυρετού Q.